Aus dem Kantonsspital Münsterlingen.
Chefarzt: Dr. Conrad Brunner.

ZUR KASUISTIK DER MESENTERIAL- UND NETZCYSTEN.

INAUGURAL-DISSERTATION

ZUR

ERLANGUNG DER DOKTORWÜRDE

EINER

HOHEN MEDIZINISCHEN FAKULTÄT

DER

UNIVERSITÄT ZÜRICH

VORGELEGT VON

RUDOLF CAMPELL,
MED. PRACT. AUS SÜS (GRAUBÜNDEN),
Z. Z. ASSISTENT IN MÜNSTERLINGEN.

R. UNIV. BIBLIOTHEEK LEIDEN

TÜBINGEN
DRUCK VON H. LAUPP JR
1921.

Sonderabdruck aus „Bruns' Beiträge zur klin. Chirurgie" Band 122, Heft 1.
— Festschrift Brunner. —
(Verlag der H. Laupp'schen Buchhandlung in Tübingen.)

Aus dem Kantonspital Münsterlingen.
Chefarzt: **Dr. Conrad Brunner.**

Im Kantonsspital Münsterlingen kamen von 1919 auf 1920 2 bemerkenswerte Fälle von Mesenterial- und Netzcysten zur Operation und zur Heilung.

1. Multiple Mesenterialcysten. Volvulus, Darmresektion, Heilung. — H. O., 17j. Jüngling, aufgen. 15. VIII. 19; geheilt entlassen 2. IX. 19. Pat. gehört einer sehr gesunden Familie an; er habe im früheren Kindesalter fast 2 J. lang an englischer Krankheit gelitten; mit 14 J. komplikationslose Rachendiphtherie; mit 15 J. leichte Grippe; sonst nie ernstlich krank; Leibschmerzen nur selten und nie auffallend stark. Von außergewöhnlichen Vorwölbungen oder Resistenzen an seinem Bauch weiß er nichts. Verdauung stets geregelt, Appetit ausgezeichnet. Am 15. VIII. 19 verzehrte Pat. nach dem Mittagessen eine Menge von frischen Pflaumen; dann begann er gleich an einer Stange zu turnen. Etwa 10 Min. danach äußerst heftige, gleichmäßig andauernde Schmerzen im Bauch, besonders r. neben dem Nabel; Stuhlgang angehalten, Flatus gingen nur noch selten ab; Pat. hatte ein unangenehmes Gefühl der Windverhaltung bei starkem Meteorismus. Erbrechen trat erst ein, als um 4 Uhr dem Kranken Wachholderspiritus verabreicht wurde; seither öfters Aufstoßen und Zunehmen der nunmehr krampfartigen Schmerzanfälle. — Bei der Aufnahme (7.30h abends): Temp. 39, Puls 120. Nasenmunddreieck deutlich; Zunge weiß, belegt, feucht. Tonsillen leicht geschwollen, nicht entzündlich gerötet. Herz und Lunge o. B. Abdomen gleichmäßig vorgewölbt; bewegt sich bei der Atmung sichtbar; Palpation verursacht offenbar starke Schmerzen, ganz besonders ausgeprägt in der Pararectallinie r. vom Nabel. L. ist das Abdomen weich; r. Hälfte ist deutlich gespannt. Außer der Dämpfung über der angefüllten Harnblase bietet der Bauch normale Perkussionsverhältnisse. Urinlassen o. B. Rectaluntersuchung o. B. — Das ganze Bild bei der Aufnahme entspricht demjenigen eines Frühfalles von Appendicitis acuta. — Sofortige Operation (Dr. A. Sträuli): Nach üblicher Desinfektion der Bauchhaut (Rasieren, Reinigen mit Jodbenzin, Jodalkoholanstrich): Pararectalschnitt r. zwischen Nabel und Spina iliaca a. s. Coecum liegt stark lateral, ist wenig vorziehbar, an der Appendix äußerlich wenig zu

*) Beitrag zur Festschrift zum 25j. Amtsjubiläum Herrn Dr. Conrad Brunner gewidmet.

sehen: Gefäßinjektion etwas Oedem, sonst nichts. In Anbetracht dieses geringfügigen Befundes hält es der Operateur für angezeigt, den Dünndarm einer exakten Exploration zu unterziehen. Gleich stellt sich eine auffallend veränderte Dünndarmschlinge ein; an ihrem Mesenterialansatz trägt sie mehrere haselnuß- bis apfelgroße Tumoren mit schwappender Wandung und flüssigem Inhalt. Die ganze Schlinge ist etwa 25 cm lang; samt ihrem Mesenterium ist sie verdreht und zwar um 180°; es liegt hier also ohne Zweifel der Anfang eines Volvulus vor. Die zuführende Schlinge ist wenig gebläht; das ganze Ileum überhaupt fast leer. Schätzungsweise ist der Abstand der veränderten Darmschlinge von der Ileocoecalklappe ca. 70 cm. Es gelingt leicht, den Volvulus aufzudrehen. Der bleibenden Ileusgefahr gedenkend, die das Stehenlassen des Tumoren bedeuten würde, entschließt man sich zur Entfernung derselben mittels Resektion. Während hiezu die nötigen Vorbereitungen getroffen werden, wird nach üblicher Methode

Abb. 1.

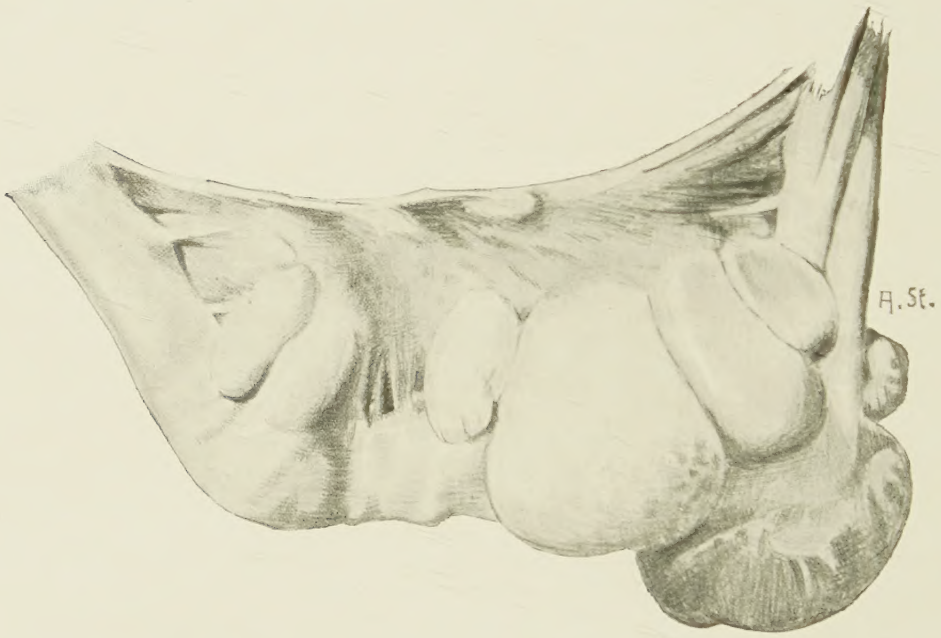

der Wurmfortsatz abgetragen. — Präparat: Leicht injicierte Serosa; Mucosa an der Spitze tiefrot, beginnende Nekrose. Die Abgrenzung der kranken Region von dem gesunden basalen Teil ist sehr scharf und deutlich. — Dann wird zur Resektion des cystös veränderten Mesenteriums zusammen mit dem zugehörigen Dünndarmstück geschritten. — Präparat: Das resecierte Dünndarmstück ist ca. 25 cm lang, in seinem Mesenterialansatz sitzen zwei dünnwandige schwappende Tumoren mit deutlicher Undulation und Fluktuation: einer hühnereigroß, der andere gut apfelgroß; sie liegen ca. 5 cm auseinander und haben keine Kommunikation miteinander. Es scheint sich also um zwei getrennte multilokuläre Cysten zu handeln, um mehrkammerige Hohlräume mit flüssigem Inhalt. Das Darmlumen wird besonders durch das größere der Cystenkonvolute verdrängt. Beide Tumoren liegen unmittelbar am Ansatz des Mesenteriums dergestalt, daß das Ileum stellenweise aussieht wie eine über einen sehr stark gefüllten Dickdarm ziehende Tänie. Auf der beigelegten Zeichnung (Abb. 1) sind die eben beschriebenen

Verhältnisse deutlich zu erkennen. — Durch Eingehen mit dem Finger in den resecierten Darm wird festgestellt, daß das Ileum an den kollabierten Stellen gut durchgängig sei, wenn hier auch das Lumen leicht verengert ist. Eine Kommunikation der Cystenräume mit dem Darmlumen besteht nicht. Der Inhalt des kleineren Cystenkonvolutes wird abgelassen und erweist sich als serös-hämorrhagisch. Ein kleines Cystchen der Radix mesenterii, das man während der Operation angestochen hatte, enthielt eine milchige, chylusähnliche Flüssigkeit. Die größte Geschwulst wird nach Zürich geschickt zur histologischen Untersuchung. — Bericht (Prof. Busse): Lymphangioma chylosum cysticum; Cystenflüssigkeit chylusartig. 2. IX. 19 geheilt entlassen. — Nachuntersuchung 31. VII. 20. Seit der Operation völlig beschwerdefrei. Stuhlgang geregelt, Bauchschmerzen nie mehr dagewesen. — Weiße Appendektomienarbe, die mit der Haut über der Unterlage gut beweglich ist; Abdomen gleichmäßig vorgewölbt, weich, nirgends druckempfindlich, keine abnorme Resistenz, keine vermehrte Muskelspannung. Der Jüngling ist gut genährt.

Unter Mesenterialcysten im allgemeinen versteht man genetisch und pathologisch-anatomisch recht verschiedenartige Gebilde cystischer Natur, die ihren Sitz haben in der sogenannten Membrana propria mesenterii, d. i. zwischen den beiden Peritonealblättern des Gekröses. Dieses Postulat, das auch bei Prutz und Monnier besonders betont wird, ist in unserem Falle erfüllt.

Monnier durchforschte die Weltliteratur nach Fällen von Mesenterialcysten und gelangte zum Resultat, daß bis zum Jahre 1913 etwa 250 solche Gebilde beschrieben waren. Seither ist diese Zahl wohl nur unwesentlich überschritten worden. Wir haben also eine äußerst seltene Affektion vor uns, wie denn auch am hiesigen Spital diese unsere Beobachtung in 25 Jahren die erste ist.

Unter diesen 250 veröffentlichten Fällen figurieren Gebilde sehr verschiedener Genese; nur den Sitz haben sie gemeinsam. Wer sich mit dem Thema näher befaßt, empfindet darum bald das Bedürfnis nach einer geeigneten Klassifikation der Mesenterialcysten. — Bis vor etwa 20 Jahren bestanden über die Auffassung derselben wenig einheitliche, z. T. sogar sehr verworrene Ansichten. Eine allgemein anerkannte Einteilung dieser Tumoren existierte nicht. Die Notwendigkeit einer solchen auf streng wissenschaftlichem Boden fußenden Sortierung machte sich mehr und mehr geltend.

Henschen[1]) hat unter sachlicher Berücksichtigung einer ausgedehnten Literatur, für die Mesenterialcysten sowie für die Cystenbildungen des Peritoneums im allgemeinen eine Einteilung vorgeschlagen, die guten Anklang gefunden hat.

Aeltere Autoren, auch noch Augagneur in einer großen Arbeit 1888, gehen bei der Sortierung der Cysten ausschließlich aus von deren Inhalt. Nach Henschen ist die Cystenflüssigkeit erst in zweiter Linie diagnostisch zu verwerten; das wirklich Entscheidende ist in der histologischen Eigenart der Cystenwand zu suchen. Er geht hier gründlich auf diese Fragen ein an Hand vieler Beispiele aus der Literatur und

1) Diss. Zürich 1905: „Beiträge zur Geschwulst-Pathologie des Chylusgefäßsystemes".

kommt zum Schluß, daß die Cystenflüssigkeit von Tumoren, die unzweideutig gleicher Genese sind, z. B. zwei absolut typische Chyluscysten unter sich, chemisch, wie auch schon im Aussehen stark variieren kann — ja der Chylus selbst in den Chylusgefäßen eines und desselben Individuums wechselt in seiner Zusammensetzung je nach der Nahrung nicht unbedeutend; daneben gibt es wieder Cysten von absolut verschiedenartiger Beschaffenheit und Genese, die chemisch den gleichen Inhalt besitzen. Hier verweist Henschen auf einen Fall von Koblank und Pforte, bei dem in einer eindeutigen Hydronephrose — also weit aus dem Bereiche des Chylusgefäßsystems — eine Cystenflüssigkeit vorgefunden wurde, die ihrem Aussehen, wie auch ihrer chemischen und morphologischen Beschaffenheit nach, sich von normalem Chylus nicht unterscheiden ließ.

Die von Henschen 1905 angegebene Einteilung der Peritonealcysten ist folgende:

A. Proliferationscysten (echte Cysten)
   1. kavernöse und cystische Lymphangiome
      a) mit serösem Inhalt
      b) mit chylösem Inhalt.
   2. Cystische Endotheliome.
   3. Dermoidcysten.

B. Fremdkörpercysten (Ecchinococcuscysten, Cysticercus cellulosae, Gascysten von Bakterien).

C. Cystoidbildungen (falsche Cysten), Blutcysten, Abschnürungscysten, Erweichungscysten, Fettverflüssigungscysten, Hydrops cysticus omenti).

Bei Prutz und Monnier heißt es S. 340: „Diese Einteilung (von Henschen) verdient allgemein eingeführt zu werden, weil sie bisher am meisten Klarheit in die komplizierte Pathogenese der Peritonealcysten bringt."

Seither hat Monnier selbst anläßlich der Mitteilung eines Falles von Mesenterialcysten auf dem von Henschen geschaffenen Boden und auf Grund seiner Studien eine ähnliche, praktisch vielleicht noch übersichtlichere Einteilung vorgeschlagen; er ist zugleich in der Lage, anzugeben, wie viele Fälle jeder seiner Unterabteilungen bisher in der Weltliteratur beschrieben sind. Monnier's Vorschlag von 1913 lautet:

1. Mesenterialcysten lymphatischen Ursprungs (ca. 190 Fälle)
   a) Stauungscysten (entstehen durch Obliteration der Chyliferen),
   b) Lymphdrüsencysten (entstehen durch Degeneration der Lymphdrüsen),
   c) Lymphangiome.
2. Mesenterialcysten embryonale, nicht lymphatischen Ursprungs (beschrieben ca. 50 Fälle)
   a) Enterokystome (20 Fälle),
   b) Dermoide (20 Fälle),
   c) Cysten entstanden von abgesprengten Keimen des Urogenitaltractus (ca. 10 Fälle) Wolff'scher Körper, Nebenniere usw.).
3. Blutcysten.
4. Echinococcuscysten.

In unserem Falle liegt ein Lymphangioma cysticum chylosum, eine Proliferationscyste vor, also eine echte Geschwulst. Ausführlichere Angaben über die Struktur der Cystenwandung besitzen wir nicht. Im Besitze der eben erwähnten pathologisch-anatomischen Diagnose ist aber anzunehmen, daß sie die bei solchen Tumoren übliche Endothelausklei-

dung der inneren Cystenwand aufgewiesen hat. Die äußeren Schichten hatten bindegewebige Beschaffenheit und waren mäßig derb.

Als Inhalt ist beschrieben für die kleinere der entfernten Cysten eine trübe hämorrhagische Flüssigkeit (möglicherweise ist hier Blut erst infolge des Volvulus, vielleicht sogar erst intra operationem in die Flüssigkeit der Cyste gelangt). Der größte Hohlraum enthielt eine chylusartige Flüssigkeit. Von einer kleinen Cyste an der Radix mesenterii, die an Ort und Stelle verblieb, heißt es, die Cystenflüssigkeit sei deutlich milchig gewesen; wir dürfen annehmen, dieses sei der Fall auch für die anderen Cystchen, die unberührt blieben.

Die Füllung der Hohlräume war eher gering; so daß die relativ dünnwandigen Gebilde sich ganz schwappig anfühlten. Der Füllungszustand solcher Cysten im allgemeinen ist sehr variabel; er dürfte besonders beim Zustandekommen von Ileuserscheinungen, sowohl infolge von Volvulus wie auch infolge von Verdrängung eine nicht unbedeutende Rolle spielen.

Die beiden größeren Cysten dehnten sich beidseitig am Mesenterium aus, d. h. sie wölbten sowohl das vordere wie auch das hintere Mesenterialblatt vor, wie es aber gewöhnlich der Fall zu sein scheint, war auch hier die Sackbildung nach vorn deutlicher als nach hinten. — Wird durch fortgesetztes Wachstum der Geschwulst nach einer Richtung hin eine Mesenteriallamelle exzessiv gedehnt, so kann die andere zu einem stielartigen Gebilde ausgezogen werden, welches mitunter eine nicht unbeträchtliche Länge erreichen kann. Auf diese Möglichkeit hat Klemm besonders hingewiesen. In unserem Falle war von einer Stielbildung nichts zu sehen.

Nicht gleichgültig ist, wie wir später sehen werden, der Sitz der Mesenterialcysten; die 2 großen Tumoren lagen bei unserem Patienten fast unmittelbar an der Ansatzstelle des Mesenteriums am Ileum. Sie drängten sich so stark gegen den Darm vor, „daß dieser“ — nach der treffenden Beschreibung des Operateurs — „auf den Cysten verläuft wie eine Tänie auf einem stark gefüllten Colon“. Das Dünndarmlumen selbst war dadurch nur unwesentlich verengert. Vom Sitz einer Anzahl kleinerer Cystchen an der Radix mesenterii haben wir bereits gesprochen.

Wir haben mehrkammerige Cysten vor uns im Gegensatz zu den nach der Zusammenstellung von Klemm häufiger vorkommenden einkammerigen Gebilden dieser Art. Unter 52 Fällen waren nach seinen Angaben bloß 11 multilokulär. Die zahlreichen Kammern jedes Cystenkonvolutes von Bohnengröße bis zu Hühnereigröße kommunizieren miteinander, d. h. ihr Inhalt kann von der einen Höhle in die andere verdrängt werden.

Während sonst, wie Statistiken zeigen (Gildemeister u. A.), die Mesenterialcysten das weibliche Geschlecht bevorzugen, haben wir hier einen 17j. männlichen Träger derselben vor uns.

Wir wollen hier kurz noch auf die Pathogenese der Lymphcysten eingehen; bis vor kurzem herrschten darüber große Meinungsverschiedenheiten unter den Autoren, die sich mit der Frage beschäftigten.

Henschen widmet auch diesem Problem besondere Aufmerksamkeit. Seine Ausführungen beziehen sich hauptsächlich auf die Proliferationscysten. Henschen verwirft die eine Zeitlang sehr gangbare Stauungstheorie, wonach Mesenterialcysten nichts anderes sein sollten als Produkte einer starken Stase in den Chylusgefäßen. Er bekämpft auch die Annahme eines parasitären oder traumatischen Ursprungs dieser Gebilde. Nach seiner auf Arbeiten von Ribbert und anderen zu stützenden Ansicht „ist das heuristische Prinzip der Keimisolierung mit anschließendem, progredienten, blastomatösen Wachstumsexzeß", wie für das Zustandekommen der Tumoren überhaupt, „auch für die Genese dieser Geschwülste die wahrscheinlichste kausale Erklärung".

Für unseren Fall liegen keine Gründe vor, die auf eine plausiblere Pathogenese hindeuten würden. Ein Trauma wird anamnestisch negiert; Anzeichen einer Lymph- oder Chylusstauung wurden nicht vorgefunden und für die Annahme eines parasitären Ursprungs unserer Cysten haben wir keinen Anhaltspunkt.

Ueber das klinische Bild der Mesenterialcysten im allgemeinen ist zu sagen, daß dieses sehr stark variieren kann, je nach der Größe, der Konsistenz der Tumoren und nach ihrer Topographie. Verwachsungen, lokale Ernährungsstörungen, Entzündungen, ebenso Stieldrehung des Mesenteriums können das Bild weiterhin wesentlich komplizieren. Klemm erwähnt einen Fall von Weichselbaum, bei dem erst die Sektion das Vorhandensein einer Mesenterialcyste ergab, die intra vitam gar keine Erscheinungen gemacht hatte. Auch in unserem Falle verursachte die Geschwulstbildung vor diesem, zur Operation führenden Anfall dem Patienten gar keine Beschwerden; ihr Vorhandensein war dem Träger völlig unbekannt. Chronische Obstipation lag nicht vor und von Ileuserscheinungen weiß der junge Mann nichts zu erzählen. Objektiv ist die Anwesenheit der Cysten von keinem der Untersucher erkannt worden. Der Nachweis derselben war auch infolge der relativ geringen Ausdehnung der Wassersäcke und in Anbetracht ihrer geringen Füllung klinisch kaum möglich. Ja selbst nach der Eröffnung der Bauchhöhle hätte es leicht geschehen können, daß die Tumoren übersehen worden wären. Man brauchte nach dem Vorfinden einer akuten Entzündung mit Nekrose an der Appendix den Fall für geklärt zu betrachten und den Bauch wieder zu verschließen, und die Mesenterialcysten wären vorläufig unerkannt geblieben. Der Operateur aber war von dem Befund am Wurmfortsatz allein nicht befriedigt. Erstens waren durch diese die Koliken, von denen in der Anamnese die Rede war, nicht erklärt und es konnte leicht noch irgendwo ein Ileus vorliegen. Dann hat sich der Operateur zur Regel gemacht, bei Appendicitiden mit heftigen Allgemeinerscheinungen, bei denen aber der Wurmfortsatz auffallend wenig verändert vorgefunden wird, den unteren Teil des Ileums nach einem ev. erkrankten

Meckel'schen Divertikel abzusuchen. Diese Prozedur ist in wenigen Minuten erledigt, schadet dem Patienten nichts, brachte aber dafür noch mehrmals interessante Befunde hervor, die sonst übersehen worden wären. Sie kann auch im Anschluß an diesen Fall in obigem Sinne allgemein empfohlen werden.

Ileus durch Okklusion direkt durch den Druck der Cysten, wie auch schon beschrieben worden ist, dürfte in unserem Fall auszuschließen sein. Hingegen ist anzunehmen, daß die Tumoren beim Zustandekommen des Volvulus eine wichtige Rolle gespielt haben. Aehnliche Fälle sind nach Wilms, Monnier auch schon beschrieben worden. Und zwar sollen die Cysten des unteren Teiles des Ileum ganz besonders zu Stieldrehungen der betreffenden Darmschlinge prädisponieren. Das ist ja mechanisch wohl leicht zu verstehen, wenn wir uns vergegenwärtigen, daß hier der Mesenterialansatz vom ganzen Dünndarm am längsten ist. Die Mesenterialcysten werden um so eher zu einer Achsendrehung führen, je näher sie dem Ansatz des Mesenteriums am Darm liegen, indem der Hals, um den sich die Darmschlinge drehen wird, um so länger wird, je tiefer die Cysten sitzen.

In unserem Falle lagen auch wirklich die Verhältnisse für das Zustandekommen eines Volvulus äußerst günstig: die torquierte Darmschlinge war etwa 70 cm proximal von der Ileocoecalklappe, gehört also dem unteren Ileum mit dem langen Mesenterialansatz an, und die als Gewicht wirkenden großen Cysten lagen unmittelbar am Darmansatz des Mesenteriums. Wie mir der Operateur sagt, ist ihm tatsächlich beim Hervorziehen der veränderten Dünndarmschlinge in erster Linie deren abnorme Schwere aufgefallen: er habe das Gefühl gehabt, es wirke daran ein Zug nach unten. Unsere Annahme, die Cysten hätten mechanisch wie ein an den Darm angehängtes Gewicht wirken können, wird auch durch diese Aussage gestützt. So wie die Dinge standen, brauchte bloß eine plötzliche Bewegung hinzuzukommen und die Stildrehung war perfekt. Die Turnübungen nach dem Mittagessen können in diesem Sinne gewirkt haben; ebenso gut aber erst die Brechbewegungen 4 Stunden später.

Aehnliche Fälle sind bekannt. Prutz und Monnier erwähnen z. B. einen fast gleichen Vorgang bei einem Pat. von Tuffier: 48j. Mann, der seit 6 Mon. eine Geschwulst im Leibe beobachtete; bisher völlig beschwerdefrei: nach dem Heben eines schweren Koffers plötzlich äußerst heftige Leibschmerzen, Erbrechen, Zeichen von innerer Okklusion. Op. ergab torquierte Mesenterialcyste.

Etwas kompliziert ist in unserem Falle die richtige Deutung der einzelnen Symptome am Krankheitsbild, sowie die Erklärung des Entstehungsmechanismus an Hand des anatomischen Befundes. An unserem Patienten ist durch den operativen Eingriff mit Sicherheit festgestellt worden: 1. eine akute Appendicitis im Frühstadium, 2. die Drehung einer Ileumschlinge samt ihrem cystisch veränderten Mesenterium um 180°. Ob diese beiden Affektionen voneinander unabhängig nebeneinander bestanden haben, jede

für sich mit ihren Symptomen oder ob eine Beziehung zwischen den beiden Einzelkrankheiten anzunehmen ist, dürfte schwer zu entscheiden sein.

Wir wollen versuchen, das Krankheitsbild zu analysieren und uns auf diesem Wege einige Klarheit zu verschaffen. Meiner Ansicht nach besteht darüber kein Zweifel, daß die Erscheinungen einer akuten Entzündung, wie sie unmittelbar vor der Operation bestanden haben, in unserem Falle auf Konto der akuten Appendicitis fallen; die starke Allgemeinreaktion gegen die Infektion (Temp. 39, Puls 112), wie auch die beginnende Schleimhautnekrose am Wurmfortsatz lassen darauf schließen, daß der Krankheitsprozeß wohl schon etliche Stunden bestanden hatte, wahrscheinlich also bereits bei Beginn der subjektiven Beschwerden, beim Turnen nach dem Mittagessen. — Erbrechen trat zunächst nicht auf; und die Schmerzen im rechten Unterbauch begannen nicht ganz plötzlich während der Anstrengung, wie im Falle Tuffier, sondern allmählich, ca. 10 Minuten nachher. Erst der Verabreichung von Wachholderspiritus 4 Stunden später folgte ein einmaliges, heftiges Erbrechen. Seither waren die Schmerzen anfallsweise und sehr stark. Es ist gut denkbar, daß durch die Anstrengungen beim Brechakt sich der Volvulus ausgebildet hat. Als begünstigendes Moment für das Zustandekommen der Torquierung einer Darmschlinge kommt hier neben den oben bereits besprochenen hinzu, daß proximal von einer Enterostenose — und als solche haben die gegen das Lumen des Ileums vordrängenden Mesenterialcysten bei unserem Patienten zweifellos gewirkt — die Darmperistaltik in der Regel stark gesteigert ist (Wilms).

Nach dem Erbrechen wurde das Krankheitsbild ein schwereres, rasch wechselndes. Bald wiegen mehr die Symptome des Ileus vor, bald mehr die beständigeren der akuten Appendicitis.

Also primär eine Appendicitis acuta, dann infolge der Brechbewegungen auf Grund einer weitgehenden Veranlagung sekundär hinzugekommen der Dünndarmvolvulus: das ist meiner Ansicht nach der plausibelste Erklärungsversuch der etwas verwickelten Genese des besprochenen Krankheitsbildes. Auch in Anbetracht der ganz unbedeutenden anatomischen Veränderungen an der torquierten Dünndarmschlinge ist unbedingt anzunehmen, daß der Volvulus erst kurz vor der Einlieferung des Patienten ins Spital zustande gekommen ist. Dieser Umstand spricht sehr zugunsten der eben ausgesprochenen Auffassung.

Die Appendektomie hat keine Schwierigkeiten geboten. Bei den sauberen Verhältnissen in der Bauchhöhle wurde nach mühelosem Aufdrehen des Ileum-Volvulus die Resektion des cystisch veränderten Mesenteriums im Zusammenhang mit der zugehörigen ca. 25 cm langen Darmschlinge angeschlossen.

Eine bloße Punktion der Cysten, wie sie besonders in der vorantiseptischen Zeit sowohl diagnostisch wie auch therapeutisch verwendet wurde, kam in unserem Falle schon wegen der geringen Ausdehnung der Tumoren

nicht in Frage. Dasselbe ist zu sagen von der sog. Marsupilisation, dem Einnähen der Cystenwand in das Peritoneum parietale ähnlich wie das Einnähen der Dickdarmwand beim Anlegen eines Anus praeter. Diese Methode kommt in Anwendung besonders bei großen Cysten, die mit ihrer Umgebung breite Verwachsungen eingegangen sind und nicht in toto exstirpiert werden können.

Das Vorgehen der Wahl für kleine, bewegliche Cysten wie bei unserem Patienten ist heutzutage die Exstirpation (Prutz und Monnier). Am einfachsten wäre hier die bloße Enukleation der Cysten; sowohl wegen der multilokulären Gestalt als auch wegen der Gefahr von Ernährungsstörungen an dem zum veränderten Mesenterium gehörigen Darmstück wäre sie in unserem Falle kaum anzuraten und nicht ohne Gefahr ausführbar gewesen.

In seiner Zusammenstellung berichtet Gildemeister über 51 Fälle von Mesenterialcysten. Die Art der Behandlung war in 2 Fällen die bloße Punktion, bei 22 die Marsupilisation, bei 22 die einfache Extirpation und bei 5 Pat., so wie bei dem unsrigen, die Extirpation plus Resektion.

Die Prognose ist nach Prutz und Monnier für unkomplizierte Mesenterialcysten eine günstige; während sie bei Fällen, die mit sekundären Komplikationen wie Adhäsionen, Entzündungen, Ileus usw. einhergehen, zweifelhaft bleiben wird. Unser Fall ist somit auch insofern als ein sehr erfreulicher zu bezeichnen, als trotz der begleitenden Appendicitis acuta und dem zugleich bestehenden Volvulus der nicht unbedeutende Eingriff der Darmresektion glatt in Heilung überging.

2. Ein Fall von Netzcyste. Ileusoperation, Enukleation der Cyste, Heilung. — Frau M. V., 54 J., Hausfrau, aufgen. 10. VII. 20, geheilt entlassen 21. VII. 20. Bis vor 4 J. stets gesund. 10 Geburten. Vor 4 J. erstmals sehr heftige, kolikartige Bauchschmerzen, Erbrechen, Stuhl- und Windverhaltung. Der Hauptsitz der Schmerzen sei l. neben dem Nabel gelegen, ganz besonders an der Stelle ausgeprägt, wo Pat. schon mehr als 1 J. lang einen derben beweglichen Knoten von Gänseeigröße gefühlt hatte; auch beim Anfall war dieser zu fühlen. 6 Wochen lang war die Frau 1916 arbeitsunfähig und meistenteils bettlägerig, allmählich Besserung, nicht aber Heilung. Kurz nach Wiederaufnahme der Arbeit stieß die Frau im J. 1916 mit dem Abdomen gegen eine scharfe Ofenkante, wobei besonders die Geschwulst im Bauch sehr stark schmerzte. Ein Wachsen des Knollens ist nicht konstatiert worden. Seither wiederholten sich oft obige Schmerzen, immer mit derselben Lokalisation: stets l. vom Nabel; der Knoten war deutlich zu fühlen, von unveränderter Größe. Die Anfälle zeigten sich durchschnittlich in Intervallen von 4—5 Wochen und waren zeitlich unabhängig von den Menses, unabhängig auch von äußeren Einwirkungen irgendeiner Art. Oefters waren sie begleitet von vorübergehender Stuhlverhaltung und dauerten jedesmal 2—3 Tage; dann war der Anfall vorbei. Andauernd blieb nur äußerst hartnäckige Obstipation und häufig sich zeigender Schmerz der Magengegend. Zwei Tage vor der Einweisung beim Aufstehen ohne irgendein bekanntes auslösendes Moment plötzlich äußerst heftige Schmerzen, besonders l. unterhalb des Nabels. Gleich bei Beginn des Schmerzanfalles:

Schwindelgefühl, Erbrechen, Stuhl- und Windverhaltung. — Temp. 36,7, Puls 120 regelmäßig, gut gefüllt. Pat. sieht nicht schwerkrank aus, ist nicht verfallen. Skleren: weiß, Zunge: weiß, belegt, etwas feucht; kotiger Geruch aus dem Mund; starker Singultus; Herz und Lungen in Ordnung. Hypogastrium sehr stark vorgewölbt, Haut darüber gespannt: unterhalb vom Nabel mehrere unregelmäßige Unebenheiten zu sehen mit deutlichem Darmschall und prallelastischer Konsistenz: sie sind zweifellos als geblähte Dünndarmschlingen anzusprechen. Druckempfindlichkeit am ausgesprochensten in der Nabelgegend. Infolge sehr heftiger Schmerzen bei tiefer Palpation wird von weiterer Untersuchung abgesehen, um die Frau nicht mehr als unbedingt nötig zu quälen. Die Ursache des Ileus kann klinisch nicht festgestellt werden. — Operation: (Dr. C. Brunner) Bromäthyläthernarkose. Schnitt zwischen Nabel und Schamfuge. Es entleert sich gleich bei der Eröffnung der Peritonealhöhle viel helle, gelbe, klare

Abb. 2.

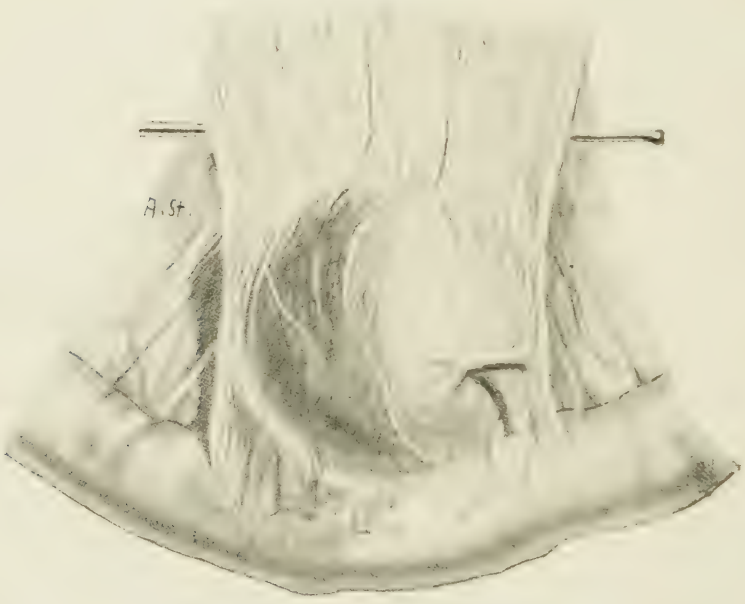

Flüssigkeit. Dünndarmschlingen gerötet und gebläht. In der Tiefe eine den Dünndarm abschnürende Bride. Diese wird stumpf gelöst; jetzt folgt man der kollabierten Dünndarmschlinge, zieht diese heraus nebst einem Teil des geblähten Dünndarmes. Beim weiteren Verfolgen der kollabierten Schlinge erweist sich diese als fixiert. Der Bauchschnitt wird verlängert, um besseren Zugang zu bekommen. Jetzt sieht man und fühlt man direkt an dem fixierten Dünndarm verwachsen einen kugeligen Tumor. Dieser wird vorgezogen (Abb. 2)*). Der kugelrunde Tumor gehört dem Netze an, an dessen vorderer Fläche sitzt ein bindegewebiger Strang, offenbar ein Teil der abgerissenen Bride, die den Dünndarmileus verursacht hat. Man punktiert den fluktuierenden, prallen Tumor; er erweist sich als eine Cyste. Der Inhalt ist bräunlich, dünnflüssig; an der Oberfläche schwimmt viel Cholestearin. Dr. Brunner diktierte: „Es handelt sich hier

*) Zeichnung von Dr. A. Sträuli.

zweifellos um eine Netzcyste, nicht um eine Cyste des Mesenteriums; denn die Geschwulst liegt nicht zwischen den beiden Blättern des letzteren, sondern in dem bindegewebig mit dem Dünndarm verwachsenen Netz.“ Die Cyste wird ohne Schwierigkeiten enukleiert, ähnlich wie eine Kropfcyste; sie bleibt dabei intakt. Das Cystenbett blutet beträchtlich. Es wird mittelst einiger Catgutnähte der Wand verkleinert. Das fixierte Netz wird abgebunden und von seinem Zusammenhang mit dem Dünndarm befreit. Auswaschen der Bauchhöhle mit physiologischer Kochsalzlösung; Reposition des Darmes; Schluß der Bauchwunde in Etagen. — Am Tage nach der Op. auf Klysma erster Stuhlgang; von Zeit zu Zeit noch krampfartige Bauchschmerzen, aber nicht vergleichbar denjenigen vor der Op.; Erbrechen nie wieder aufgetreten. — Am 21. VII. 20, also 11 Tage nach der Einweisung ins Spital als Notfall, wünscht Pat. entlassen zu sein. Sie fühlt sich völlig wohl. Verdauung geregelt, keine Stuhlverstopfung, keine Magenschmerzen. Geheilt entlassen. — Präparat: kugelige kleinfaustgroße Cyste. — Bericht vom pathologisch-anatomischen Institut Zürich (Prof. Busse): Netzcyste. Sie wurde zunächst in toto gehärtet; Inhalt besteht aus Detritus, in dem massenhaft Blutpigment, verfettete Zellen und Cholestearin vorhanden sind. Die Wandung wird aus einem derben fibrösen Gewebe gebildet, an dem eine Epithellage nicht zu sehen ist, dessen innere, weichere Partien aber hie und da durchblutet sind. Es handelt sich wohl um eine alte Blut- und Degenerationscyste.

Es war uns also vergönnt, eine jener so äußerst seltenen Cysten des großen Netzes zu beobachten. Nach der ausführlichen Zusammenstellung von Prutz und Monnier waren bis 1913 im ganzen bloß etwa 30 Fälle von Netzcysten beschrieben worden.

Laut Bericht von Prof. Busse liegt bei unserer Patientin eine Blut- und Degenerationscyste vor. Mit den relativ häufiger vorkommenden wirklichen Cysten, den Proliferationscysten des Netzes, die ihren Ursprung einem kongenitalen Bildungsfehler des Lymphgefäßsystems zu verdanken haben, hat unsere Cyste nichts als Form und Lokalisation gemein. Sie gehört den Cystoidbildungen an, ist eine sog. falsche Cyste. Aus der Beschaffenheit von Wand und Inhalt darf geschlossen werden, daß wir es mit einer alten Blutcyste zu tun haben, deren Inhalt im Begriffe steht, sich zu organisieren. Das anatomische Bild entspricht im allgemeinen sehr dem von Dowd beschriebenen Fall, abgesehen davon, daß dort die Cystenflüssigkeit klar war und kein Hämoglobin enthielt. Dowd nimmt aber bestimmt an, es habe auch bei seinem Patienten ursprünglich eine Blutcyste vorgelegen. Die Resorption des Hämoglobins spreche nicht dagegen, sei vielmehr bei anderen absolut einwandfreien Blutansammlungen auch schon beobachtet worden. Es ist somit nicht ausgeschlossen, daß auch in unserem Fall unter gewissen Bedingungen der Cysteninhalt ganz klar geworden wäre, wenn zwischen Blutsackbildung und Operation längere Zeit verstrichen wäre.

Daß der Inhalt der Cysten bei der Klassifikation derselben nur eine sekundäre Rolle spielt, haben wir bei unserem ersten Fall von Peritonealcysten bereits zur Genüge betont. Wir sehen das auch hier wieder: In 18 von den 37 nach Prutz und Monnier bekannten Fällen von Netz-

cysten, bei Cystoiden, aber auch bei wahren Cysten, wurde ein blutig verfärbter Inhalt vorgefunden. Entscheidend für die Einteilung bleibt: die Beschaffenheit der Wand. Ueber die Entstehungsart der genuinen Netzcysten gilt das bei den Mesenterialcysten Angeführte. Für die Blutcysten ist man geneigt, ein Trauma als pathogenetisches Moment anzunehmen. Bei der Besprechung seines Falles von Blutcysten kommt Dowd zum Schluß, daß im Anschluß an gewisse traumatische Einwirkungen Blutungen aus den zahlreichen und sehr dünnwandigen Gefäßen des Netzes erfolgen können; diese Blutextravasate kapseln sich dann langsam ein und geben zur Cystenbildung, d. h. zur falschen Cystenbildung, Anlaß.

Bei unserer Frau ist über die Aetiologie der Geschwulst gar nichts bekannt. Seit vollen 5 Jahren weiß die Patientin vom Vorhandensein eines „Knollens" im Abdomen; seit 4 Jahren leidet sie vorübergehend an Ileuserscheinungen und fortwährendem Druckschmerz an der Stelle dieser Resistenz. Sie weiß aber über kein Ereignis Auskunft zu geben, das ätiologisch zu verwerten wäre. Wir suchten eifrig nach einem den Beginn der jetzigen Affektion vorangegangenen Trauma, um den Ursprung der Cyste zu ergründen, aber ohne Erfolg. Die Frau weiß außer ihren 10 Geburten nichts anzugeben, was auf ihr Abdomen ähnlich einem Trauma gewirkt haben könnte. Das will allerdings noch nicht sagen, daß wir eine traumatische Pathogenese des Leidens ausschließen müssen. Wie viel Jahre der Ursprung der Cyste zurückzuversetzen ist, ist kaum mit Sicherheit festzustellen.

Die Literatur zeigt, daß auch am Netz, wie am Mesenterium uni- und multilokuläre Cysten vorkommen. In unserem Falle haben wir die einkammerige Form beobachtet.

Von den 37 Netzcysten, die 1913 bekannt waren, kamen nach Prutz und Monnier 20 zur Beobachtung im Alter bis zu 20 Jahren, also mehr als die Hälfte im jugendlichen Alter. 8 Patienten waren zwischen 20 und 50 Jahren alt und 10 von 50 aufwärts. Unsere Frau zählt 54 Jahre.

Die Annahme eines häufigeren Auftretens von Netzcysten beim weiblichen als beim männlichen Geschlecht, worauf von verschiedener Seite hingewiesen wird, findet auch an unserem Falle eine Stütze.

Die Diagnose dieser Gebilde ist im allgemeinen eine sehr schwierige. Die Symptome, die sie verursachen, wechseln sehr stark, je nach ihrer Lage, ihrer Größe und besonders infolge sekundärer Veränderungen wie Verwachsungen, Torquierungen usw.

de Quervain sagt in seiner chirurgischen Diagnostik Seite 304: „Ist eine Geschwulst des Abdomens auffallend beweglich, können wir keine Andeutung von Stiel oder von einer bestimmten Bewegungskurve finden und sitzt sie mitten im Bauche, so denken wir an eine Dünndarmmesenterial- oder Netzgeschwulst; an erstere besonders, wenn sie klein, von fester Konsistenz oder gar höckerig ist, an die letztere, wenn sie umfangreicher, mehr rundlich und von elastischer Konsistenz ist." Eine Netzcyste im Speziellen wäre unter diesen Umständen erfahrungsgemäß besonders dann ins Auge zu fassen, wenn wir ein kleines Mädchen vor uns haben.

Außerordentlich erschwert wird natürlich die Diagnose einer Netzgeschwulst durch gleichzeitiges Bestehen von weiteren, mit dem Tumor in Zusammenhang stehenden oder auch von diesem unabhängigen Veränderungen des Bauchraumes. Daß in unserem Fall die Netzcyste vor der Operation nicht erkannt worden ist, ist begreiflich, denn die akuten Ileuserscheinungen verwischten das Krankheitsbild der Cyste vollkommen.

Retrospektiv ist zuzugeben, daß in unserem Falle die Wahrscheinlichkeitsdiagnose eines Netztumors möglich gewesen wäre, wenn wir den Operationsbefund in Einklang zu bringen suchen mit den, allerdings erst post operationem erhobenen genaueren anamnestischen Daten. Durch diese Angaben geleitet hätte man nach dem Tumor suchen können; man hätte vielleicht gar eine plausible Erklärung gefunden für den Ileus. Ob man aber selbst dann eine Netzcyste diagnostiziert hätte, wollen wir dahingestellt sein lassen; denn in Anbetracht der großen Seltenheit dieser Gebilde ist mit solchen Diagnosen äußerste Vorsicht geboten.

Ueber den wirklichen Ursprung der Cyste wissen wir, wie schon früher betont, gar nichts auszusagen. Wir vermuten ein weiter nicht beachtetes Trauma. Die Frau weiß seit 5 Jahren, daß sie einen „Knollen" im Bauchraume hat; ein Jahr blieb sie trotzdem völlig ohne Beschwerden; die Cyste dürfte damals frei am Netz gehangen und große Exkursionen ermöglicht haben. Vor 4 Jahren erster Anfall von Schmerzen mit Ileussymptomen, kurz darauf Anstoßen mit dem „Knollen" gegen eine scharfe Kante, seither Zunahme der Beschwerden. Es ist gut denkbar, daß zu jener Zeit durch einen entzündlichen Prozeß, durch Ernährungsstörungen der Geschwulst oder teilweise auch infolge des eben erwähnten Traumas die Verwachsungen der Cyste mit dem Peritoneum des Dünndarmes ihren Anfang genommen haben.

Ich neige also zur Vorstellung, daß es vor Jahren durch irgendeinen örtlichen Reiz (Zirkulationsstörungen der Cyste, Entzündung oder Trauma) in der Umgebung des Tumors zu einer Fibrinausschwitzung gekommen sei, die zuerst zu lockeren Adhäsionen geführt hat; allmähliche Organisation des Fibrins verursachte dann die Bildung von festeren fibrösen Verwachsungen. Die Annahme einer später langsam hinzugetretenen Narbenschrumpfung an den Bindegewebssträngen genügt, um die Bridenbildung über der Ileumschlinge zu erklären. Das Passagehindernis wurde im gleichen Tempo stärker wie die Bride sich verkürzte. Zugleich steigerten sich auch die Beschwerden der Patientin bis zu Anfällen von Darmverschluß. Bisher war die Verlegung nicht komplett und nur von kurzer Dauer; diesmal aber, wohl infolge abnorm starker Füllung der zuführenden Schlinge und dadurch hervorgerufener Abknickung der Darmschlinge wurde der Zustand unhaltbar und die Frau mußte sich zur Operation entschließen. Die Schmerzen der Magengegend, die nach den Angaben der Patientin besonders in den sonst schmerzfreien Intervallen häufig bestanden haben, führen uns zu weiteren Ueber-

legungen: Bei Hernien mit am Bruchsack fixiertem großen Netz sind ähnliche Beschwerden sehr häufig anzutreffen; durch Verwachsungen des Netzendes kommt besonders bei reger Peristaltik ein Zug am Netz zustande, der sich auf seine Anheftungsstellen überträgt: auf Magen und Quercolon und dort Zerrungsschmerz auslöst. Genau dasselbe können wir für unseren Fall annehmen.

Netzcysten können aber auch in anderer Weise zu sehr heftigen Schmerzattacken führen. D o w d schrieb über einen Fall, bei dem infolge starker Blutung im Cysteninneren eine plötzliche Vergrößerung des Tumors herbeigeführt wurde, begleitet von äußerst starken Schmerzen. Der Anfall unserer Patientin vor 4 Jahren im Anschluß an heftiges Anstoßen könnte leicht auf einen solchen Blutaustritt in den Cystenhohlraum zurückzuführen sein. — Außerordentlich stark können die Schmerzen auch werden bei einer Stieltorsion, wie im Falle D o w d , bei dem der Tumorstiel durch Torsion um mehrmals 360° wie ein dünner Strang aussah, den man dann leicht durchtrennen konnte, um die Geschwulst zu entfernen.

Die Torsion der relativ schweren Geschwulst an dem verhältnismäßig langen, sehr beweglichen Netz braucht gar nicht so weit zu gedeihen, daß Ileuserscheinungen entstehen: bei plötzlichen Bewegungen aller Art können hier leicht auch Torquierungen geringen Grades zustande kommen und verursachen dem Träger der Geschwulst mehr oder weniger Beschwerden; sie drehen sich aber dann von selber wieder auf oder führen durch örtlichen Reiz zu Verwachsungen mit der Umgebung. Die Krankheitserscheinungen brauchen gar nicht so bedrohlich zu werden, daß ein operatives Eingreifen nötig wird, und die Cysten bleiben unentdeckt. Bei unserer Frau ist nichts gefunden worden, was auf eine früher stattgehabte Stieltorsion der Cyste hindeuten würde.

Diagnostisch erwähnenswert für die Peritonealcysten allgemein ist ein plötzliches Schmerzhaftwerden eines länger schon bestehenden intra-abdominellen Tumors, begleitet von akuten Entzündungserscheinungen: hier wäre an die Vereiterung einer Cyste zu denken, wie im Falle A n n a n d a l e.

Die B e h a n d l u n g der Netzcysten ist eine rein chirurgische. Nach P r u t z und M o n n i e r sind in Betracht zu ziehen: 1. die Punktion, 2. die Marsupilisation, 3. die Exstirpation. Für Fälle mit wirklichen Beschwerden oder gar mit Ileuserscheinungen fallen beim heutigen Stand der Chirurgie die Punktion sowie die Incision mit Taschenbildung (Marsupilisation) weg, falls nicht infolge breiter Verwachsungen der Cystenwandung mit der Umgebung die Radikaloperation verunmöglicht wird. Von 37 Cysten des Netzes sind nach D o w d 25 in dieser Weise mit Erfolg entfernt worden. Erweist sich die Exstirpation als unausführbar, so bleibt 1. und 2. als Reserve. Bei unserer Patientin gelang die Abtragung durch einfache Enukleation leicht, was natürlich schonender ist, als große Netzresektionen, die manchmal nötig werden und eine nicht unbedeutende Nachblutungsgefahr mit sich bringen.

Die Prognose für die operative Behandlung der Netzcysten an und für sich dürfte eine sehr gute sein. Wegen dieser Affektionen allein treten aber nur die allerwenigsten Patienten in chirurgische Behandlung; erst die oben besprochenen Komplikationen mit oft recht bedohlichen Begleiterscheinungen zwingen sie dazu, und dann hängt eben die Prognose ab vom Ernste der durch die letzteren geschaffenen Lage. Dieser allgemein gültige Satz gilt auch für unseren Fall.

Zusammenfassung.

Im ersten hier besprochenen Falle handelt es sich um multiple, multiloculäre Lymphangiomata cystica chylosa des Mesenteriums bei einem 17 jährigen Jüngling. — Die wohl jahrelang schon bestehenden Tumoren hatten bisher keine Erscheinungen gemacht. Ein plötzliches Erkranken mit schwerem Krankheitsbild führte zur Laparatomie bei der Diagnose: Appendicitis acuta; eine solche lag vor. Die Inkongruenz zwischen anatomischer Veränderung am Wurmfortsatz und dem klinischen Bild beim Patienten war die Veranlassung zum Absuchen des unteren Ileums und führte zur Entdeckung der seltenen Mesenterialcysten. Zugleich wurde ein Volvulus des veränderten Ileums gefunden, der wahrscheinlich entstanden war bei heftigen Brechbewegungen auf Grund einer weitgehenden Disposition des Patienten infolge der Lage und des Gewichtes dieser Mesenterialtumoren. — Durch Appendektomie, Aufdrehen des Volvulus, darauf Resektion des cystös alterierten Mesenteriums mit dem zugehörigen Ileum ist Heilung erzielt worden.

Als Zweites beschäftigt uns eine jener so äußerst seltenen Netzcysten, eine Blut- und Degenerationscyste. — Die 54 jährige Trägerin derselben wußte, ohne über die Aetiologie etwas angeben zu können, seit 5 Jahren von der Anwesenheit einer Geschwulst im Abdomen; sie hatte daran viel zu leiden gehabt. Erst ein akuter Darmverschluß brachte die Frau zur Operation. Dabei fand sich eine Cyste des Omentum majus, fibrös verwachsen mit dem Dünndarm, und von der Cystenwand abgehend eine den Darm abschnürende Bride. — Die Adhäsionen und auch die Bride sind mit großer Wahrscheinlichkeit auf vorangegangene Zirkulationsstörungen, auf Entzündungen oder ein Trauma zurückzuführen. Narbenschrumpfung an der Bride bringt Störungen der Darmpassage mit sich und veranlaßt so eine abnorm starke Füllung des proximalen Dünndarms; diese ihrerseits verursacht eine Knickung an der Bridenstelle und der Ileus ist komplett. — Die Indikation zur Laparotomie war dadurch gegeben und der Eingriff klärte die Situation. Nach dem Sprengen der Bride erfolgte die Enukleation der Cyste und die Befreiung des festgewachsenen Netzes; Heilung.

Literatur.

Augagneur, Tumeurs du mesentère (zitiert nach Prutz u. Monnier). — Annandale, zitiert nach Prutz u. Monnier. — Dowd, Ueber Cysten des

Mesenteriums. (Annals of Surgery 1900.) Ref. Münch. med. W. 1900, Nr. 48. — Ders., Cysts of omentum. Ibid. 1911 (nach Prutz u. Monnier). — Gildemeister, E. H., Beitrag zur Kenntnis der Mesenterialtumoren. Diss. Breslau 1902. — Hedinger, E., Kasuist. Beiträge zur Kenntnis der Abdominaltumoren. Virchow's Arch. Bd. 167, 1902. — Henschen, K., Beiträge zur Geschwulstpathologie des Chylusgefäßsystems. Diss. Zürich 1905. — Hochenegg u. Payr, Lehrbuch des spez. Chirurgie 2. 1918. — Höhn, H., Die in den Jahren 1909—19 auf der chir. Abteilung des Kinderspitals Zürich beobachteten Abdominaltumoren. Diss. 1920. — Kaufmann, E., Lehrbuch der spez. pathol. Anatomie 1911. — Klemm, P., Ein Beitrag zur Genese der mesenterialen Chylangiome. Virchow's Arch. Bd. 181, 1905. — Monnier, E., Ueber einen Fall von Mesenterialcysten. Korr.-Bl. Schweiz. 1916, Nr. 8. — Prutz u. Monnier, Chir. Krankheiten und Verletzungen des Darmgekröses und des Netzes. D. Chir. 1913. — de Quervain, Spezielle chirurgische Diagnostik 1915. — Schlesinger, H., Chirurgische Eingriffe bei inneren Krankheiten 1910. — Tuffier, Cyste chyleux du mésentère. Ref. Zbl. f. Chir. 1893, Nr. 5. — Werth, Exstirpation einer Cyste des Mesenterium ilei. Arch. f. Gynäk. Bd. 19, 1882. — Wilms, Der Ileus. D. Chir. 1906.